EIA SEMIO PEDIATRIE

SEMIOLOGIE NEONATALE
(Mitanchez)

Définition	
Périodes	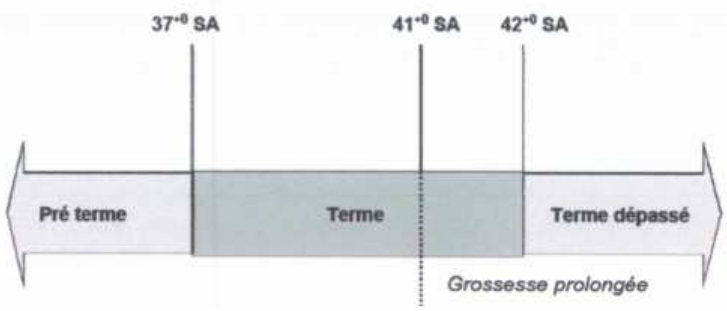
Période néonatale	- 28 premiers jours de vie. - Période néonatale : épidémiologie différente • Précoce : S1. • Tardive : S2 à S4. - Période périnatale : de la limite légale de viabilité (SA22 ou 500 g) à J6 (168h).

Accueil en salle en naissance	
Apgar	- Vérifier la bonne adaptation de l'enfant à la vie extra-utérine : score d'Apgar. - Il est constitué de 5 paramètres, cotés chacun de 0 à 2 - Il est établi à 1 et 5 min de vie, + à 10 mn et au-delà si besoin (pas à M0). - L'adaptation à la vie extra-utérine est : bonne si >7, moyenne si entre 4 et 6, et mauvaise (*état de mort apparente*) si < 3 à M1.
5 paramètres	**Le score d'Apgar** *Paramètres* / *0* / *1* / *2* Battements cardiaques / Absents / < 100/min / > 100/min Mouvements respiratoires / Absents / Lents, irréguliers / Vigoureux, avec cri Tonus musculaire / Nul / Faible : légère flexion des extrémités / Fort : quadriflexion, mouvements actifs Réactivité à la stimulation / Nulle / Faible : grimace / Vive : cri, toux Coloration / Globalement bleue ou pâle / Corps rose, extrémités bleues / Totalement rose

Malforma-tion	- Favoriser l'installation d'une relation mère (parents)enfant de bonne qualité - S'assurer de l'absence de toute malformation congénitale (congenitus = né avec) immédiatement menaçante : 2-3% des nv-nés au total sont porteurs d'une malformation. - Dépisté en anténatal : par 3 échographies obligatoires : • SA12 : pour vérifier le nombre d'embryons, jumeaux, clarté nuchale (trisomie). • SA22 : morphologique. • SA32 : de croissance pour les malformations.
1er gestes systématique	- Vérification de la tranche de section du cordon ombilical : 1 veine + 2 artères = 3 lumières vasculaires (clampe de barre). - Prévention du refroidissement : sécher puis recouvrir/envelopper le bébé. - Désobstruction rhino-pharyngée : douce, brève, non traumatisante. - Identification de l'enfant : 1 bracelet au poignet, portant ses nom et prénom. - Favoriser l'attachement initial …
Mensuration	- Pesée : le poids de naissance (PN), reporté sur les courbes de référence, reflète la qualité de la croissance intra-utérine. - Mesure des autres mensurations : taille, PC à reporter sur courbes de SA 28 à 45. - A terme : (avec quart centile : 3ème quart centile : 3% au-dessus) • Poids : 3343g en moyenne à 40 SA • Taille : 50 cm. • PC : 35 cm. • Courbes de référence : selon AG et sexe. - Qualifications : • Macrosome au-dessus du 90ème quart centile : 90% en-dessous. • Nouveau-né eutrophe = normal. • Petit pour l'âge gestationnel < de 10èmeq ou retard de croissance intra-utérine.

Dépistage des malformations	
	- Dépistage des malformations : inspection (faciès, membres, tronc, périnée, palais) ; vérification de la perméabilité des orifices naturels selon l'état clinique (non systématique depuis HAS 2018) : • Fosses nasales : pas d'atrésie des choanes • Œsophage : pas d'atrésie œsophagienne • Anus : pas d'imperforation anale • Squelette, méningomyelocèle.

Atrésie de l'œsophage	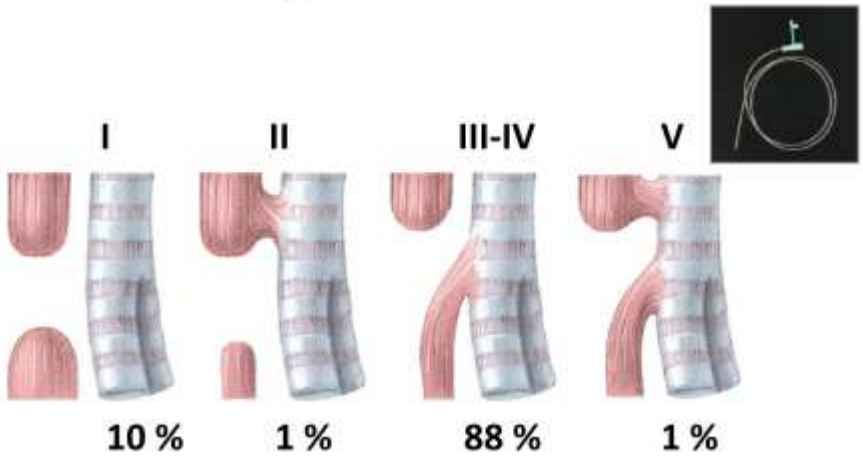 Test à la seringue : sonde gastrique doit descendre + air : perméabilité.
Cœur	- Souffle cardiaque et cyanose isolée : • Evoque une cardiopathie : la plus fréquente est la transposition des gros vaisseaux (TGV) : inversion des ouvertures artérielle.

Autres éléments de l'accueil.	
	Désinfection oculaire par instillation d'un collyre : prévention d'une conjonctivite néonatale (< 37SA, seulement si mère à risque).
	• Administration orale de 2 mg de vitamine K1 (seule systématique) : prévention de la maladie hémorragique du nouveau-né (avec la 1ère alimentation).
	• Attribution du carnet de santé et transcription des premières constatations faites en salle de naissance.

Examen somatique par appareil.	
Définition	- Un examen médical est obligatoire au cours des 8 premiers jours de vie : examen dit du 8ème jour, en fait habituellement pratiqué entre J1 et J3 (j naissance= J0). - Il est précédé par la lecture du dossier médical et l'interrogatoire de la mère à la recherche des points suivants: • Antécédents familiaux • Déroulement de la grossesse, échographies. • Modalités d 'accouchement. - Il donne lieu à la rédaction d'un certificat de santé (certificat du 8ème jour) adressé à la PMI du secteur de résidence des parents.

<table>
<tr><td>Inspection cutanéo-muqueuse</td><td>- Aspect général et texture de la peau :
- Coloration des téguments et des muqueuses : cyanose, ictère, érythrosique…
- Recherche d’une éruption.
- Recherche d’une effraction cutanée traumatique liée aux conditions de l’accouchement.</td></tr>
<tr><td>Exemple</td><td>
 </td></tr>
<tr><td>Appareil respiratoire</td><td>- Inspection du thorax pendant le cycle respiratoire : recherche de signes de détresse respiratoire comme le tirage.

- Fréquence respiratoire au repos : normale = 35-50/mn ; > 60/mn = tachypnée ou polypnée.

- Auscultation pulmonaire : sémiologie habituelle d’auscultation : mais très faible.</td></tr>
<tr><td>Score Silverman</td><td><table>
<tr><th></th><th>Synchronisation thoraco-abdominale</th><th>Rétraction intercostale</th><th>Dépression épigastrique</th><th>Battement des ailes du nez</th><th>Geignement</th></tr>
<tr><td>0</td><td>Synchronisation</td><td>Nulle</td><td>Nulle</td><td>Nul</td><td>Nul</td></tr>
<tr><td>1</td><td>Ampliation diminuée</td><td>Peu visible</td><td>Peu visible</td><td>Peu visible</td><td>Faible</td></tr>
<tr><td>2</td><td>Mouvements de bascule</td><td>Prononcée</td><td>Prononcée</td><td>Prononcé</td><td>Audible à distance</td></tr>
</table>
- Plus élevé = plus mal.</td></tr>
</table>

Appareil cardio-vasculaire	- **Palpation des pouls périphériques +++** : huméraux, fémoraux (dépistage d'une coarctation de l'isthme aortique = rétrécissement au nv du canal artériel/ pouls fémoraux abolis). - **Fréquence cardiaque** : normale = 120-160/mn (une arythmie respiratoire est fréquente); < 100 = bradycardie ; > 180 = tachycardie - **Auscultation cardiaque** aux 4 foyers : sémiologie habituelle d'auscultation (souffle = rare, à prendre en considération)
Abdominal	- Inspection : recherche d'un ballonnement abdominal ; le jet urinaire est franc (1ères urines émises avant H48) - Palpation : foie, rate (pas palpable), reins (peuvent être palpés sans être anormalement hypertrophiés) ; les orifices herniaires sont libres - Auscultation : présence de bruits hydroaériques - L'émission du premier méconium a lieu avant H 36.
Organes génitaux	- Fille : vulve bien conformée, pas d'hypertrophie du clitoris ou de fusion postérieure des grandes lèvres - Garçon : scrotum plissé, testicules palpés dans les bourses, pénis de taille normale (20-25 mm), pas d'hypospadias (position ventrale du méat urinaire). - Sexe indéterminé : pas de traitement avant de savoir
Hypospadias	
Appareil locomoteur	- L'examen locomoteur dépiste une malformation (rachis : scoliose) ou une lésion traumatique obstétricale (clavicules : fracture) - L'examen des membres est bilatéral et comparatif : intégrité morphologique et longueur, absence de déformation des extrémités (mains et pieds), bon fonctionnement des articulations (amplitudes normales), absence de paralysie (plexus brachial). - L'examen systématique des hanches élimine une maladie luxante (MLH, ex-LCH) : symétrie des mouvements d'abduction, stabilité des hanches à la mobilisation …

Position favorisant les luxation	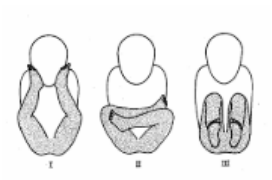 Manoeuvre d'Ortolani (évalue l'abduction de la hanche) 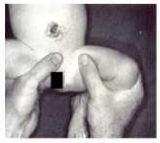 Manoeuvre de Barlow (recherche le ressaut de la hanche)
Neurologique	- Comportement général : • L'inspection générale du bébé renseigne sur sa vigilance, sa posture de repos, sa motricité spontanée et provoquée (membres symétriques). • Le cri est franc et vigoureux. • Aucun mouvement anormal n'est observé.
	- La vision : une fois son regard accroché par la cible (œil de bœuf), l'enfant la suit des yeux sur 90 degrés.
	- Audition : • On déclenche facilement un réflexe cochléo-palpébral (fermeture des paupières au bruit) • Le dépistage instrumental de la surdité est plus contributif (OEAP, PEA automatisés) : le repérage néonatal d'un déficit auditif doit désormais être systématiquement organisé avant la sortie (arrêté du 23.04.2012)
	- Tonus passif (périphérique) : • Position spontanée de l'enfant en quadri-flexion des membres (extension forcée = retour immédiat en flexion) • Membres supérieurs : il n'est pas possible d'amener le poignet sur l'épaule contro-latérale (manœuvre de l'écharpe ou du foulard = négative). • Membres inférieurs : l'angle d'extension de la jambe sur la cuisse (fléchie sur le bassin) ne dépasse pas 90 ° (mesure de l'angle poplité)

	- Tonus actif : il est au mieux exploré par la manœuvre du tiré-assis. - Il tient quelque seconde. 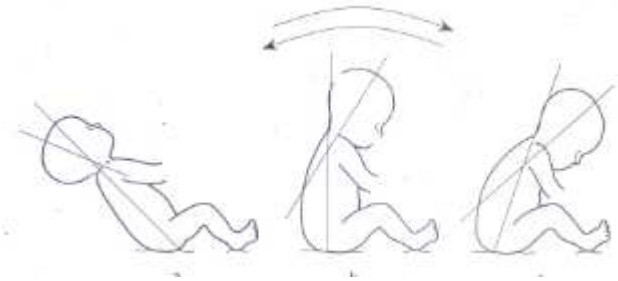
	- Automatisme primaire : - Le réflexe de succion : la succion non nutritive est facile obtenue en plaçant le petit doigt, recourbé vers le bas, sur la partie moyenne de la langue, ce seul contact stimule le réflexe de la succion. - Lors de la déflexion brutale du cou sur le tronc, l'enfant écarte les bras, ouvre les mains et crie (réflexe de Moro) - Ayant agrippé un doigt de l'observateur avec chaque main, l'enfant s'accroche suffisamment pour être soulevé du plan d'examen (grasping) - Tenu verticalement et après appui franc sur le plan d'examen, l'enfant déclenche une marche alternée grossière quand il est poussé vers l'avant (marche automatique)
Moro **Grasping**	

FIG. 8. — Grasping des doigts sur les index de l'observateur.

FIG. 9. — Réponse à la traction. Lorsque l'observateur soulève ses index, l'enfant soulève activement tout le poids du corps.

Observation ou tests	Réponses optimales	Signification
-périmètre céphalique en cm -sutures crâniennes	Comparable à la taille (+ ou – 25 centile) Bord à bord (squameuse comprises)	**Croissance hémisphérique correcte**
-fixation et poursuite visuelle -interaction sociale -succion non nutritive	Facile à obtenir Clairement présente Efficace, rythmique	**Pas de dépression du Système Nerveux Central**
- tiré assis -tonus passif de l'axe -tonus passif des membres (foulard, poplité) -doigts et pouces	Contraction efficace des fléchisseurs (identique à celle des extenseurs) Flexion plus ample que l'extension (avec une certaine résistance) Extensibilité dans la zone normale et symétrique droite- gauche Mouvements indépendants des abductions des pouces	**Intégrité du cortex moteur, des voies motrices corticospinales et sous- corticospinales.**
-Adaptation du système nerveux autonome au cours de l'examen.	Pas de troubles visibles de la couleur péribuccale. Fréquences respiratoires et cardiaques stables.	**Intégrité du tronc cérébral**

Examen du crâne

- Inspection et palpation :
  - Repères normaux : sutures et fontanelles :
    - Sutures : non disjointes.
    - Fontanelle : antérieure ouverte, postérieure fermée.

- Inspection et palpation :
  - Hématomes traumatiques :
    - Sous-cutané (bosse séro-sanguine).
    - Sous-périosté (céphalhématome)
  - Auscultation de la fontanelle antérieure : recherche d'un souffle intracrânien (fistule artérioveineuse)

Dépistages biologiques systématiques	
Dépistage	- Pratiqués entre 48 et 72 h de vie (le plus souvent à J3, naissance = J0) - Par ponction veineuse. - En étalant la goutte de sang obtenue sur les 7 ronds d'un papier buvard. - Qui est expédié par la poste au laboratoire régional de référence. - Pour la recherche de 4 maladies chez tous les enfants + une cinquième chez certains d'entre eux (drépanocytose) : • Phénylcétonurie (test de Guthrie) : phénylalaninémie. • Hypothyroïdie congénitale : TSH. • Hyperplasie congénitale des surrénales : 17 OH progestérone. • Mucoviscidose : trypsine immuno-réactive (TIR) puis éventuellement les 30 mutations principales (par biologie moléculaire). • Drépanocytose : électrophorèse de l'Hb à la recherche d'HbS – Le dépistage est réservé aux enfants dont 1 ou les 2 parents ont des atcd ou sont originaire(s) d'une zone à risque : Antilles, Guyane, Réunion, Afrique noire, Asie du sud-est.
Certificat	- Le certificat du 8ème jour : • Intérêt collectif épidémiologique. • Intérêt personnel pour l'enfant : contacts rapides avec la PMI permettant un accompagnement à la maison en cas de situation particulière.